

# Behandlung eines frontal offenen Bisses mit dem K Line Clear System

Eine Fallpräsentation von Dr. Phiroza Venkataraman und Dr. Sherif Kandil.

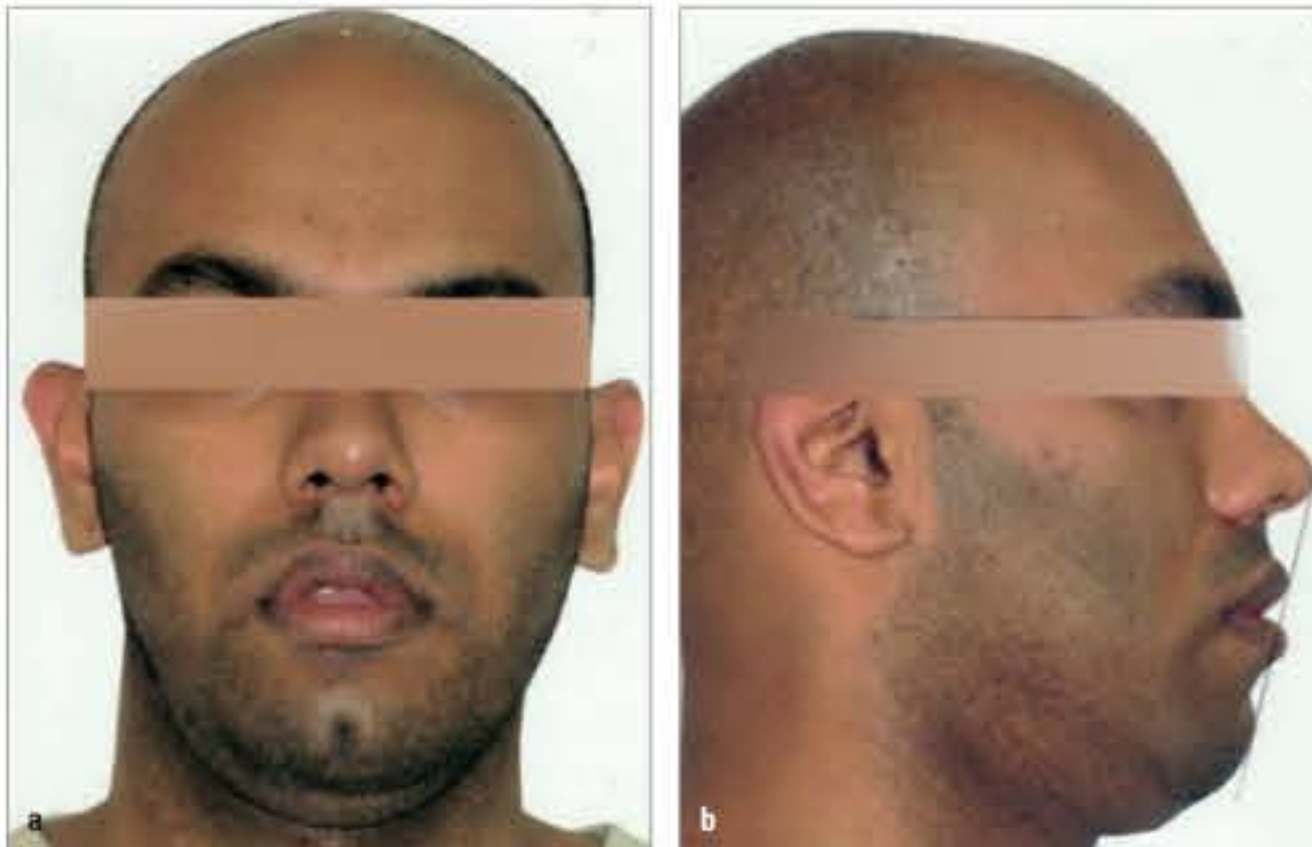


Abb. 1a, b: Extraorale Aufnahmen vor Behandlungsbeginn.

## Einleitung

Schaut man sich die Begrifflichkeit eines frontal offenen Bisses an, lautet die einfachste Definition „fehlender inzisaler Kontakt zwischen oberen und unteren Frontzähnen“. Neben den ästhetischen und funktionellen Problemen für den betroffenen Patienten, stellt der anterior offene Biss auch eine Herausforderung für den behandelnden Kieferorthopäden in Bezug auf die Korrektur, Retention und Stabilität dar.

Die Bestimmung der Ätiologie und Art des frontal offenen Bisses bedeutet einen wichtigen Schritt bei der Erstellung des korrekten Behandlungsplans sowie des Retentionsprotokolls. Abhängig von der jeweiligen Ätiologie kann die Behandlung

im Falle eines skelettal offenen Bisses auch einen chirurgischen Eingriff umfassen; die Intrusion des posterioren Segments zur Korrektur eines dental offenen Bisses aufgrund einer Supraokklusion der posterioren Zähne; oder die alleinige Extrusion der Frontzähne in Fällen mit schwacher vertikaler Entwicklung im prämaxillären Bereich.

Durch die erhöhte Nachfrage nach ästhetischen Behandlungen wünschen immer mehr Patienten (insbesondere Erwachsene) eine Korrektur ihrer frontal offenen Bisse mithilfe von Alignern. So stellen Alignerbehandlungen hier mittlerweile eine beliebte Alternative zur festsitzenden Kieferorthopädie dar. Aufgrund der raschen Entwicklung und ständigen Verbesserung der 3D-Technologie

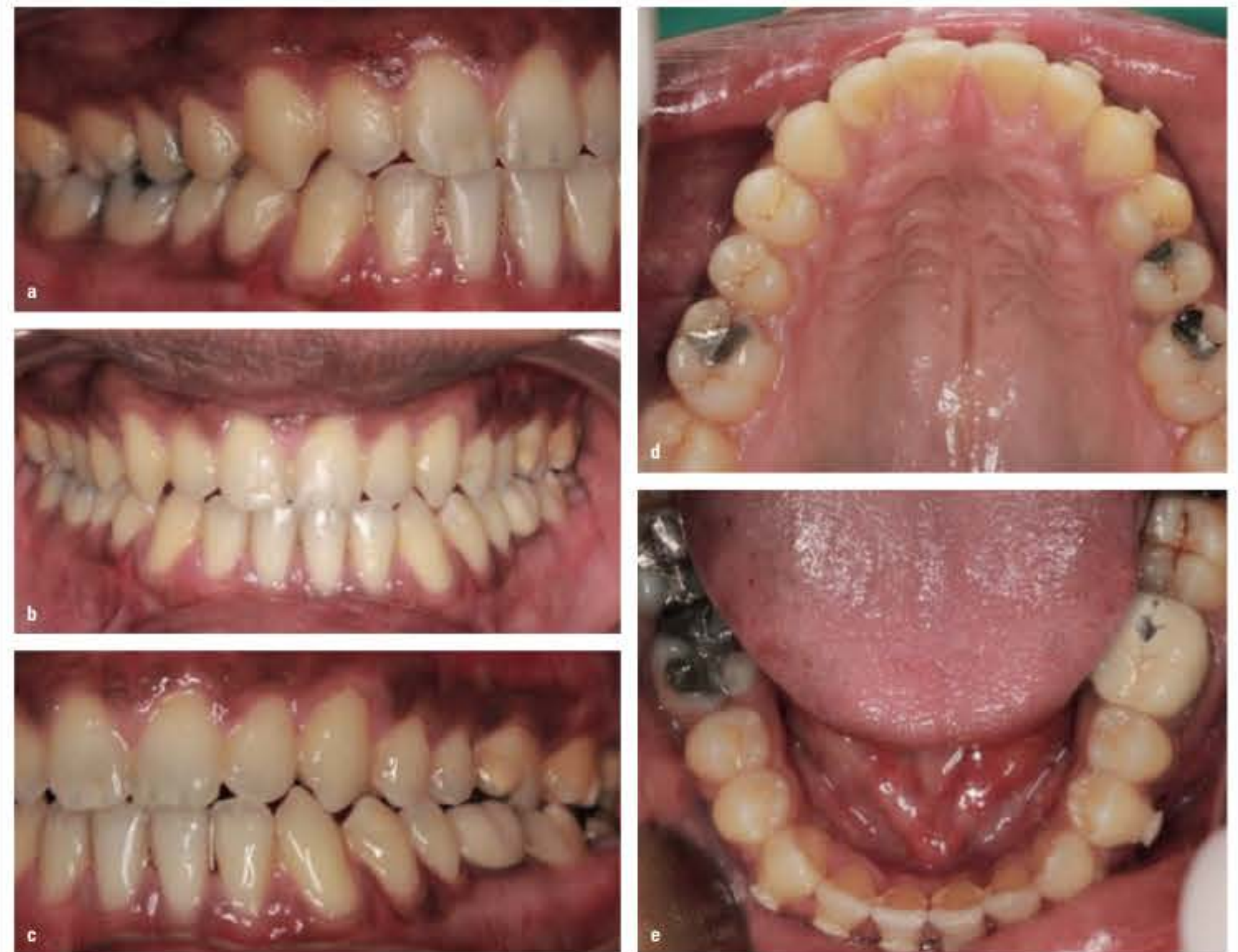

Abb. 4a-e: Intraorale Aufnahmen zum Behandlungsende.

sowie des Verständnisses der Biomechanik bei Einsatz von Alignern, decken diese heutzutage ein immer breiteres Behandlungsspektrum ab. Die Annahme, dass mithilfe von Alignern nur die Korrektur einfacher Fälle erfolgen könne, ist längst widerlegt. So können heute auch schwierigere Fälle problem-

los behandelt werden, insbesondere dann, wenn die Aligner mit Hilfsmitteln kombiniert werden. Der einfache Workflow, die Flexibilität der Behandlungsplanung, das ästhetische Erscheinungsbild und die hohe Akzeptanz der Patienten haben ebenfalls zur Steigerung der Beliebtheit von Alignern beigetragen.

## Behandlungsziele

Die Behandlung wurde mit dem K Line Clear System (Fa. K Line Europe) geplant. Zu den Behandlungszielen gehörten die Expansion des posterioren Segments sowie die Aufrichtung des unteren posterioren Bereichs mit dem Ziel der Erreichung einer besseren Interkuspitation sowie stabileren Okklusion. Zudem war die Retroklination und Retraktion der Frontzähne zur Schließung der anterioren Lücken vorgesehen. Die Korrektur des frontal offenen Bisses sollte durch Extrusion der oberen und unteren Frontzähne bei Verwendung von Knöpfchen (Buttons) sowie Gummizügen erreicht werden.

ANZEIGE

## Behandlungsablauf

Die Aufnahmen, klinischen Fotos sowie Röntgenbilder wurden auf das Ärzteportal der K Line Europe GmbH hochgeladen. Die PVS-Abdrücke sowie die Bissregistrierung wurden an das Labor gleicher Firma geschickt. Innerhalb von fünf Werktagen wurde eine Behandlungssimulation des vorgeschlagenen Therapieplans

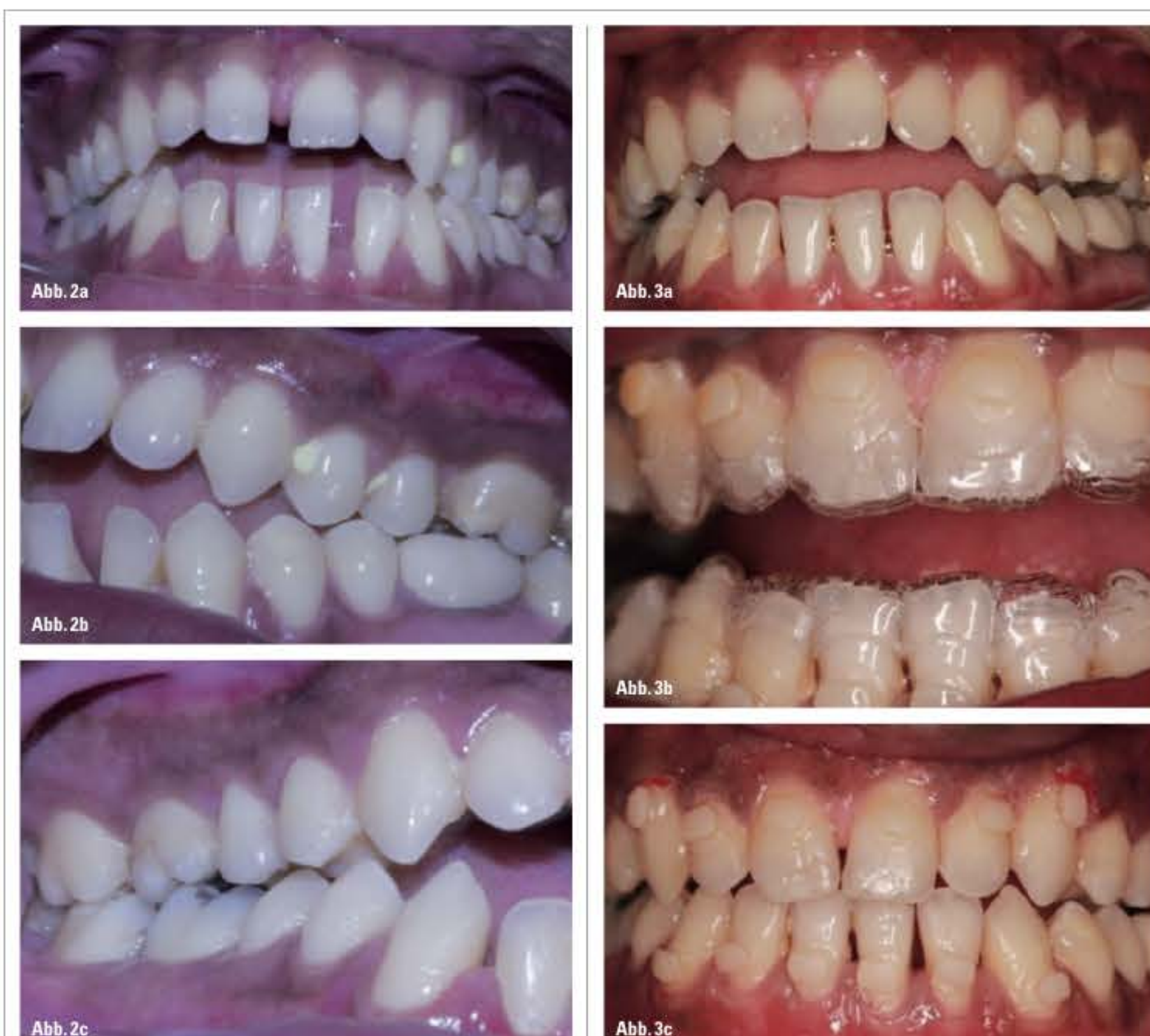

Abb. 2a-c: Intraorale Aufnahmen vor Behandlungsbeginn. – Abb. 3a-c: Extrusionsphase: klinische Situation nach der ersten Behandlungsphase (a), Einsatz von Kunststoffknöpfchen und Extrusionsretainern (b), weiterer Behandlungsverlauf (c).

## Diagnose und Ätiologie

Ein 30-jähriger Patient beklagte seine lückig stehenden Frontzähne sowie seinen frontal offenen Biss, welche sein gesellschaftliches Leben bezüglich Ästhetik, Phonetik sowie Funktion beeinträchtigten. Die klinische Untersuchung ergab dentale Klasse I-Molaren-Eckzahn-Verhältnisse sowie eine Proklination der unteren Front mit Lücken. Der anterior offene Biss wies einen durchschnittlichen Abstand von 4 mm auf. Die unteren posterioren Segmente waren nach lingual geneigt (negativer Kronentorque).

Es wurde außerdem ein Zungenpressen festgestellt und dem Patienten empfohlen, sich einer myofunktionellen Therapie vor Beginn der Behandlung zu unterziehen. Die kephalometrische Analyse zeigte eine leichte skelettale Klasse III (ANB  $-1^\circ$ ) mit einer dentalen Klasse I-Molaren-Eckzahn-Okklusion mit sowohl oberer als auch unterer dentaler Proklination und anteriorem Lückenstand. Der Patient wies keine Anzeichen oder Symptome einer parodontalen Erkrankung oder craniomandibulären Dysfunktion auf.

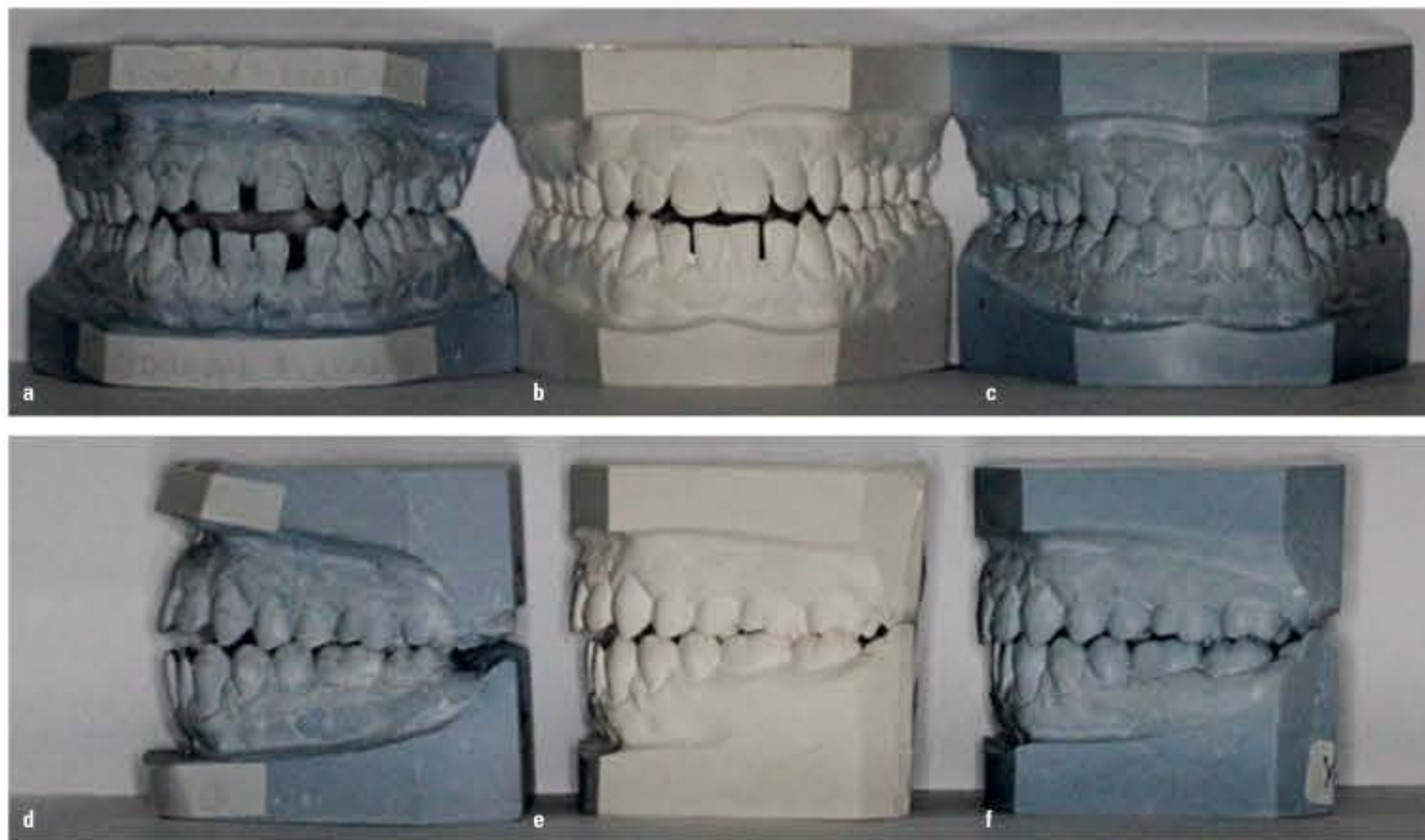


Abb. 5a-f: Gipsmodelle vor (a, d), während (b, e) und nach (c, f) der Behandlung.

erstellt und zur Abstimmung mit dem behandelnden Kieferorthopäden bereitgestellt. Es erfolgte die Freigabe der finalen Simulation bzw. des endgültigen Behandlungsplans. Die Behandlung sollte in zwei Phasen erfolgen, bei Nutzung des Modell-Überlagerungsservices von K Line zur genauen Verfolgung des Behandlungsfortschritts. Zwölf Aligner-Sets wurden initial eingesetzt, um das untere bukkale Segment zu expandieren und die Lücken in der oberen und unteren Front innerhalb der ersten sechs Behandlungsmonate zu schließen. Im nächsten Schritt wurden Kunststoffknöpfchen auf die oberen und unteren sechs Frontzähne geklebt. Es wurden Extrusionsretainer gefertigt und Gummizüge in Form eines Rechtecks für die Dauer von weiteren sechs Monaten eingehängt, um den frontal offenen Biss zu schließen.

Die finale Behandlungsphase umfasste die Feineinstellung, wobei die Knöpfchen belassen wurden, um nochmals Gummizüge zur Korrektur der axialen Inklination der oberen mittleren Schneidezähne einsetzen zu können. Es kamen Thermozaugen zum Einsatz, mit deren Hilfe interdental Druckpunkte im gingivalen Bereich der Aligner eingebracht wurden, um zusätzliche Kräfte applizieren und so die Retention unterstützen zu können. Anschließend wurden fixe Retainer geklebt.

**Behandlungsergebnisse**

Nach einer 16-monatigen Behandlung mit K Line Clear Alignern waren alle Lücken geschlossen, die Okklusion verbessert und der offene Biss vollständig korrigiert. Es konnte ein guter Over-

jet und Überbiss erzielt werden. Der Patient konnte nun endlich wieder unbeschwert in der Öffentlichkeit sein Lächeln zeigen. Auch seine Aussprache hatte sich deutlich verbessert. Es konnten keinerlei Symptome einer Zahnfleischentzündung, Gingivarezession oder -vergrößerung festgestellt werden. Die nach der Behandlung erstellten Röntgenaufnahmen zeigten ein gesundes Parodontium mit keinerlei Anzeichen einer Wurzelresorption oder unkontrollierter Kippbewegungen. Der Vergleich der Fernröntgenaufnahmen zeigt die kephalometrischen Veränderungen, welche in Tabelle 1 detailliert dargestellt sind. Sowohl anhand der klinischen Aufnahmen als auch anhand der Profilbilder ist die veränderte Position der Lippen, insbesondere der Unterlippe erkennbar.

Messung	vor der Behandlung	nach der Behandlung
SNA	81°	81°
SNB	82°	82°
ANB	-1°	-1°
U1-NA	45°	33°
U1-NA	13 mm	11 mm
L1-NB	33°	25°
L1-NB	10 mm	7 mm
U1-L1	103°	123°
U1-SN	127°	115°
GoGN-SN	33°	34°

Tabelle 1: Kephalmetrische Ergebnisse.

**Diskussion**

Die Behandlung mithilfe des K Line Clear Alignersystems erwies sich bei der Kontrolle des frontal offenen Bisses als besonders effektiv, da aufgrund der doppelten Dicke der transparenten Kunststoffschienen auf der okklusalen Oberfläche in Kombination mit den Kaukräften des Patienten eine intrusive Kraft auf die posterioren Zähne appliziert werden konnte. Und das mit ausgezeichneten Ergebnissen, was einen bedeutenden Vorteil der Aligner bei der Behandlung anterior offener Bisse gegenüber festsitzenden Apparaturen darstellt. Aufgrund der Unvorhersagbarkeit von Attachments bei der Extrusion, der häufigen Notwendigkeit von Korrekturen bei Abweichungen während des Therapieverlaufs sowie der bei manchen Fällen feststellbaren Wirkungsresistenz, wurde im dargestellten Fall der parallele Einsatz von Kompositknöpfchen sowie Gummizügen bevorzugt. Im Gegensatz zu Attachments können dadurch schnellere und vorhersagbarere Ergebnisse erzielt werden. Die kephalometrischen Veränderungen zeigen verringerte Inzisalwinkel im Ober- und Unterkiefer (U1-NA und L1-NB) sowie einen vergrößerten Interinzisalwinkel (U1-L1), was auf die mithilfe der Aligner erreichte Retroklination und Aufrichtung verweist. Dies verursachte ebenfalls eine Veränderung des Weichgewebeprofiles, insbesondere im unteren Gesichtsdrittel. Die mesiodistale Axialangulation des posterioren Zahnsegments wurde nicht verändert, da kein Verankerungsverlust während der Retraktion und des Lückenschlusses angezeigt war. Dies wurde durch die Applikation der Druckpunkte erreicht, die interdental im posterioren Segment in den Aligner eingebracht wurden. Zudem wurde das Risiko einer Extrusion der posterioren Zähne, mit welcher der Behandler sich mitunter bei Einsatz festsitzender Apparaturen während der Korrektur offener Bisse konfrontiert sieht, durch die Anwendung von Gummizügen komplett vermieden. Vielmehr kann die Alignerdicke im posterioren Bereich zur Korrektur des anterior offenen Bisses durch leichtes Intrudieren der posterioren Zähne beitragen. Ein sehr interessantes Ergebnis stellte zudem eine Vergrößerung

der Atemwege dar, die durch die beidseitige Expansion des oberen Zahnbogens zur Überstellung des vorherigen Kreuzbisses beeinflusst wurden, wie in den Fernröntgenaufnahmen zu erkennen ist.

**Zusammenfassung**

Aligner stellen eine sehr gute Behandlungsmöglichkeit bei der Korrektur frontal offener Bisse dar, die auf eine dentale und/oder alveoläre Ätiologie zurückzuführen sind. Der Einsatz des K Line Clear Systems samt Zubehör ermöglicht hierbei eine zuverlässige, vorhersagbare Therapie, wobei eine Langzeitstabilität nach erfolgter Therapie erreicht werden kann. KN

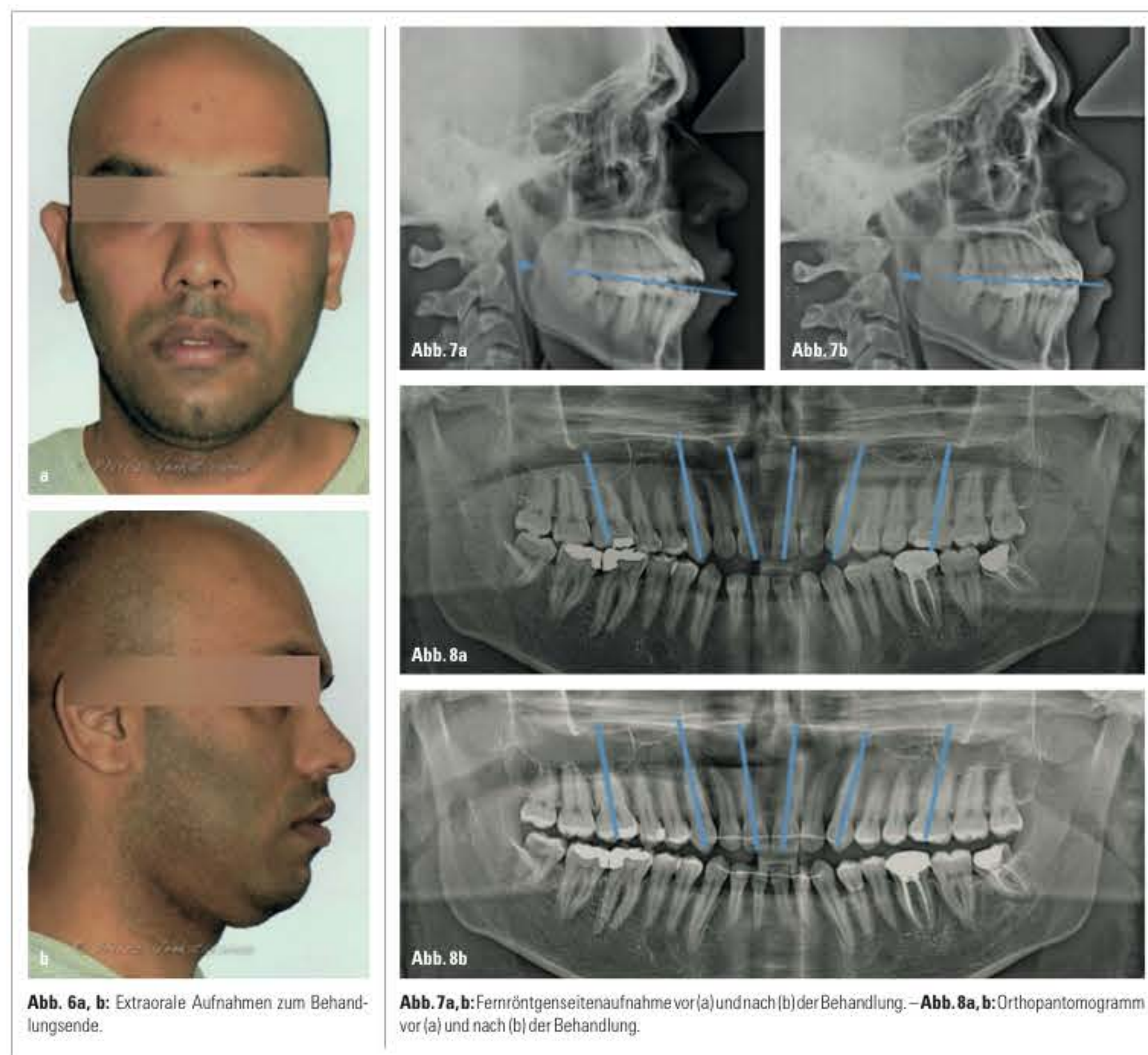



Abb. 6a, b: Extraorale Aufnahmen zum Behandlungsende.

Abb. 7a, b: Fernröntgenaufnahme vor (a) und nach (b) der Behandlung. – Abb. 8a, b: Orthopantomogramm vor (a) und nach (b) der Behandlung.

**KN Kurzvita**



Phiroza Venkataraman M.D.S. [Autoreninfo]



Sherif Kandil B.D. [Autoreninfo]



**KN Adresse**

Dr. Phiroza Venkataraman #401, Doctor Centre 4th Floor Kemps Corner Mumbai Indien